

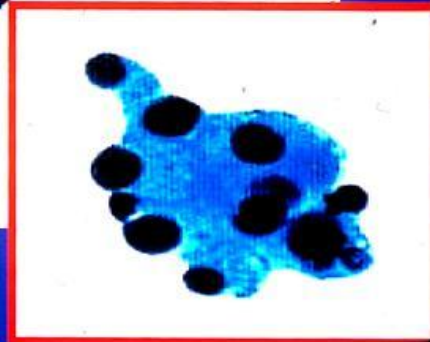
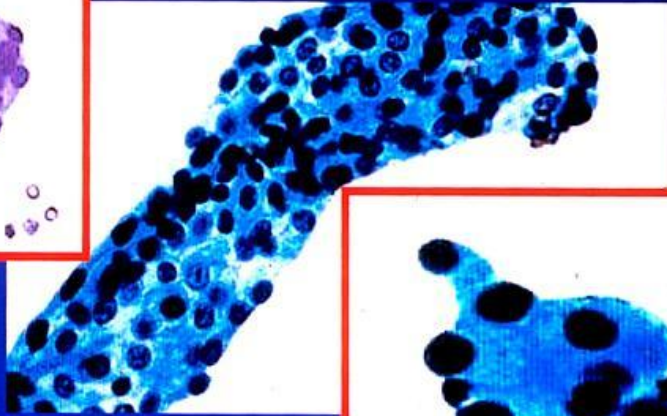
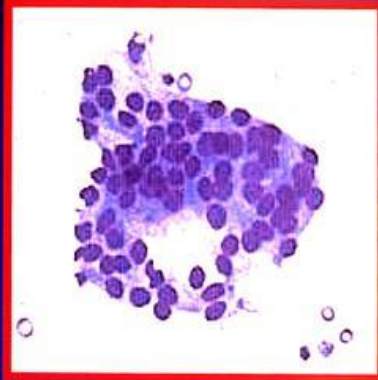
# **PAAF DE PANCREAS**

**P DE AGUSTIN**

# **LESIONES QUISTICAS**

**DESCARTAR UN PSEUDOQUISTE**

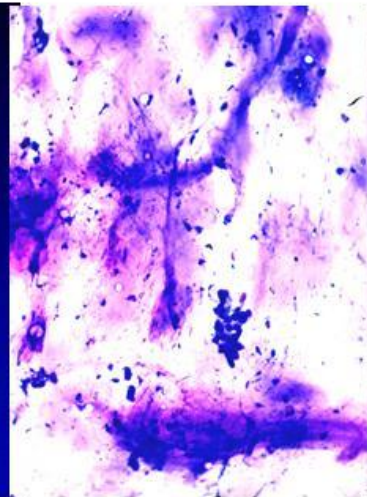
## CISTOADENOMA SEROSO



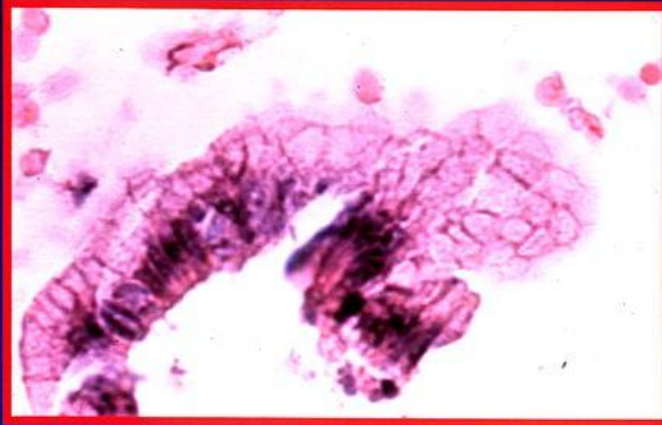
PAA 10 7 2001

## **PAAF DE LESIONES QUISTICAS DE PANCREAS**

SI SE OBTIENE MOCO,  
MIENTRAS NO SE DEMUESTRE  
LO CONTRARIO SE TRATA DE  
UN PROCESO TUMORAL



## **PANCREAS:TUMOR MUCINOSO**



PAA 5 6 2001

**EN PAAF NO HACE FALTA DIFERENCIAR  
BENIGNO O MALIGNO. ESO SE HACE  
POSTERIORMENTE EN HISTOPATOLOGIA**

# **LESIONES SOLIDAS**

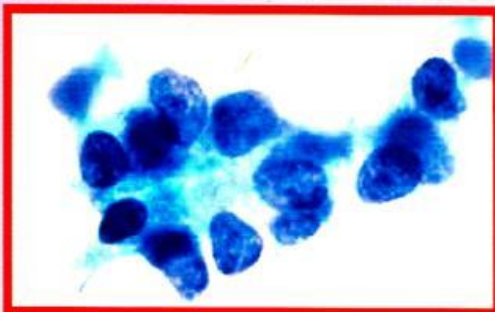
**DESCARTAR  
PANCREATITIS CRONICA**



# PAAF DE PANCREAS

**LOS TUMORES MALIGNOS MAS FRECUENTES SON LOS ADENOCARCINOMAS DUCTALES CON DIVERSOS GRADOS DE MADURACION**

## **PANCREAS: CARCINOMA ACINAR**



C 02-8

PA 16 12 2002

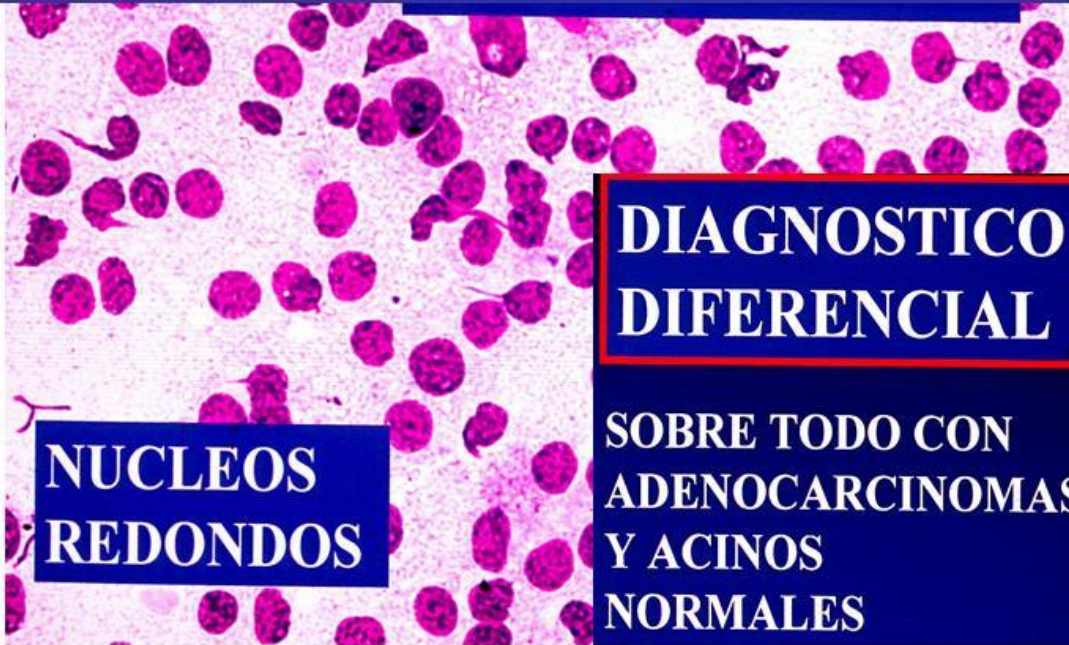**BASTANTE  
UNIFORMIDAD**

**GRUPOS ACINARES O CELUAS SUELTAS. A VECES NUCLEOS DESNUDOS. CUBOIDALES/POLIGONALES. CITOPLASMA AMPLIO, ESPUMOSO O GRANULAR**

**NUCLEO EXCENTRICO, REDONDO U OVAL, MEMBRANAS IRREGULARES, CROMATINA GROSER, 1 O 2 NUCLEOLOS. OCASIONALES VASOS FINOS**

# PANCREAS: CA NEUROENDOCRINOS

CROMATINA EN SAL Y  
PIMIENTA



NUCLEOS  
REDONDOS

DIAGNOSTICO  
DIFERENCIAL

SOBRE TODO CON  
ADENOCARCINOMAS  
Y ACINOS  
NORMALES

## METASTASIS EN PANCREAS

- **RAROS** EN LA PRACTICA DIARIA
- PERSONAS MAYORES DE AMBOS SEXOS  
**CON TUMOR CONOCIDO DE 1 A 3**  
AÑOS. AVECES DE MAS TIEMPO COMO  
HIPERNEFROMAS.
- GRAN VARIEDAD DE ORIGEN  
INCLUIDO PULMON, MAMA  
LINFOMA, MELANOMA, ETC
- SE LOCALIZAN SOBRE TODO EN LA **CABEZA**
- SUPERVIVENCIA DE 3 MESES

PAA 5 6 2001

## BIBLIOGRAFIA

**AFIFY AM et al. Endoscopic ultrasound guided fine needle aspiration of the pancreas. SDiagnostic utility and accuracy. Acta Cytol 2003 47 341-348.**

**CHHIENG DC et al. MUC1 and MUC2 expression in pancreatic ductal carcinoma obtained by fine-needle aspiration. Cancer Cytopathol. 2003 99 365-71.**

**DAVID O et al. Pancreatic masses: A multiple institutional study of 364 fine-needle aspiration biopsies with histopathologic correlation. Diagn Cytopathol. 1998 19 423-427.**

**SAMUEL LH and FRIERSON HF, Jr. Fine needle aspiration cytology of acinar cell carcinoma of the pancreas. A report of two cases. Acta Cytol. 1996 40 585-591.**