

CASO 5

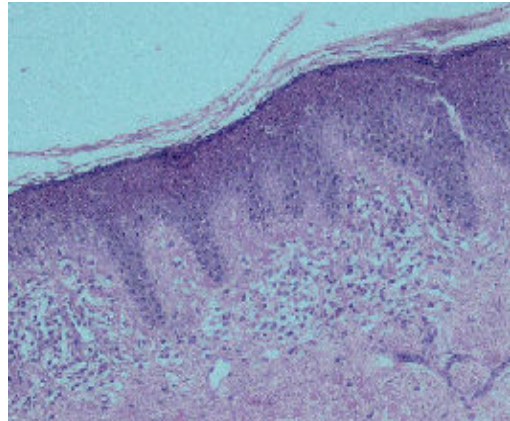
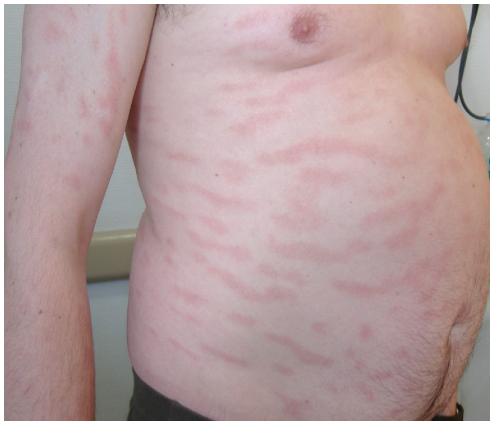J. Pinto¹, J. Velasco¹, E. Iglesias¹, J. Alonso¹, D. de la Mano², A. García²

¹ Servicio de Anatomía patológica, ² Servicio de Dermatología

HOSPITAL SAN AGUSTÍN - AVILÉS

Caso clínico:

Varón de 48 años que presenta las lesiones que se ven en la foto en tronco y raíz de miembros superiores e inferiores.



Epidermis que muestra hiperplasia psoriasiforme. En la dermis se observa un infiltrado linfocitario perivascular que se extiende hasta la parte alta de la dermis papilar

Diagnóstico: PARAPSORIASIS DE PEQUEÑA PLACA