

MODULO 1

**SEMINARIO CONSENSÓMETRO DE TUMORES
VESICALES**

CASO 6



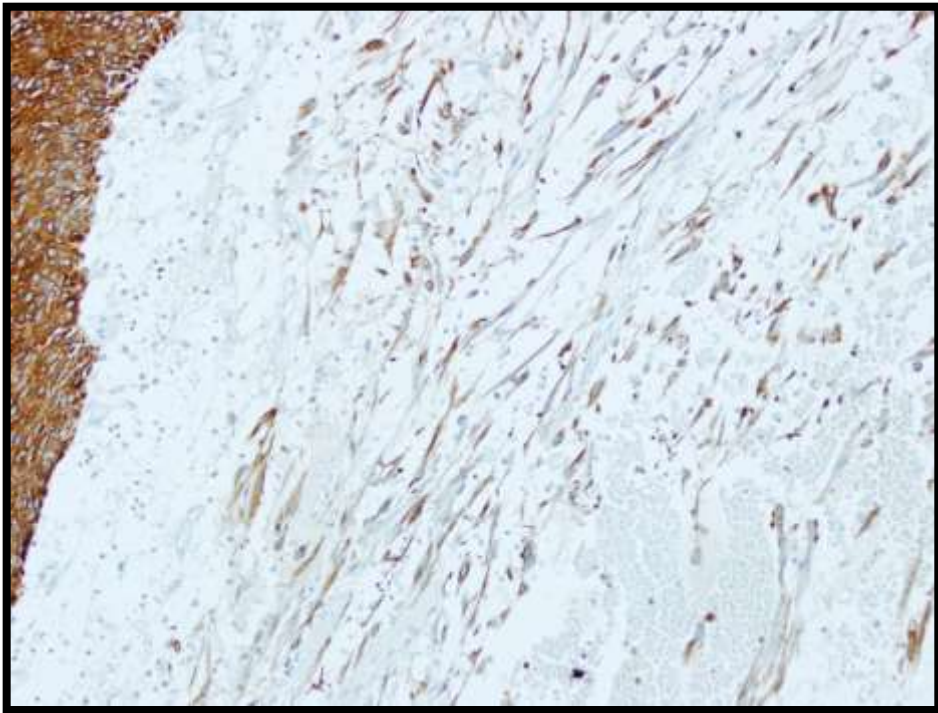
- Mujer de 31 años. Hematuria con coágulos
- Cesárea. ACO
- Padre y hermano Ca. Vesical / Hermano Ca. Pulmón



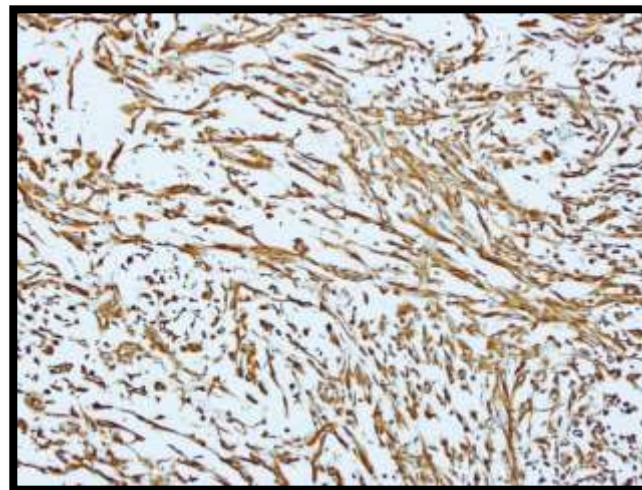
- Ligera hematuria – C.S. – Fosfomicina
- Empeoramiento: Coágulos + Disuria + Polaquiuria + Tenesmo
- ECO: Proceso neofornativo dependiente de pared posterior de vejiga con abundantes coágulos intravesicales
- Mareos + Sonda + Observación
- Persistencia de hematuria + anemización (transfusiones)

TURB

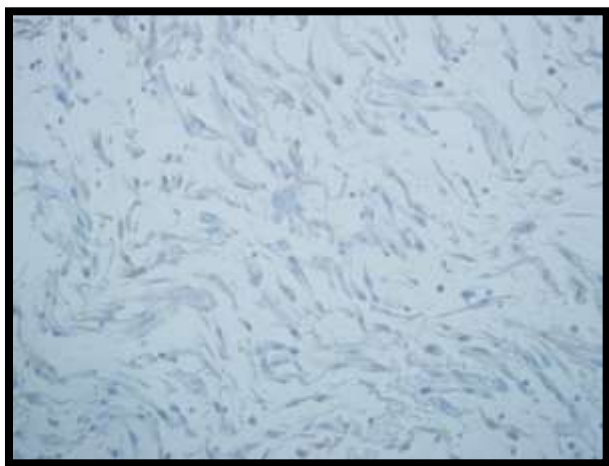




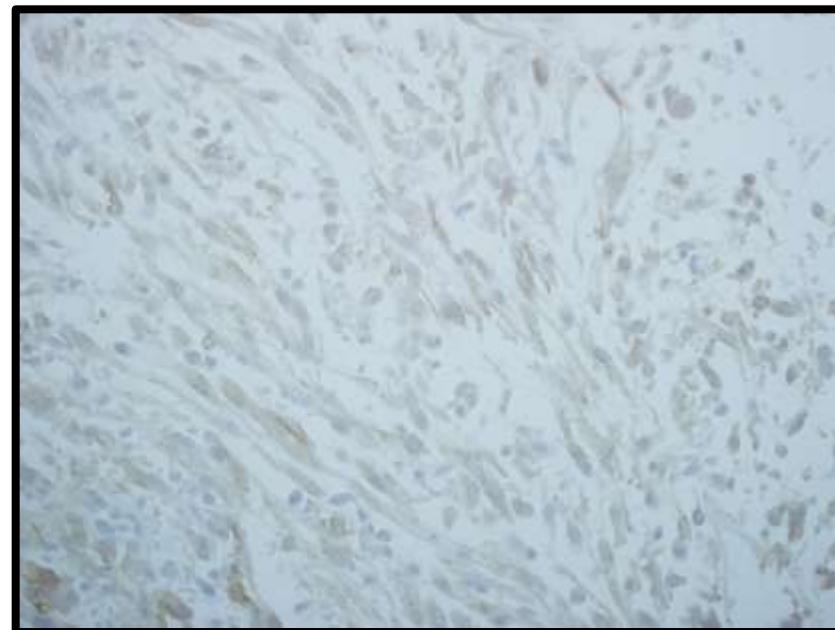
CKAE1-AE3



VIMENTINA



SMA



ALK

IHQ -

Calponina

Caldesmon

Desmina

MyoD1

HMWCK (5/6, 7 y 34 β -E12)

EMA

P 63

P 53

Gata3

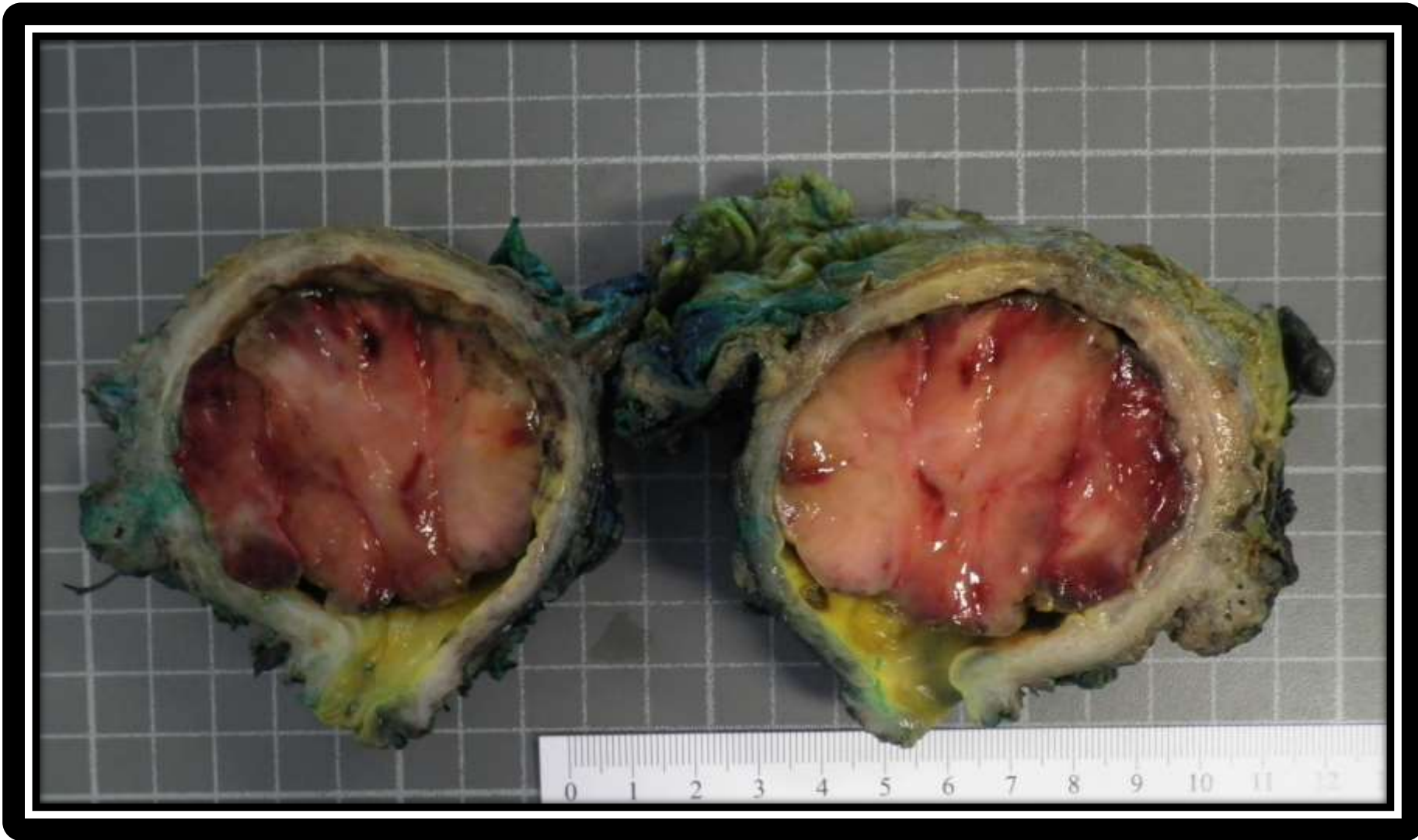CD31 y CD34 (Confirmación de invasión vascular)

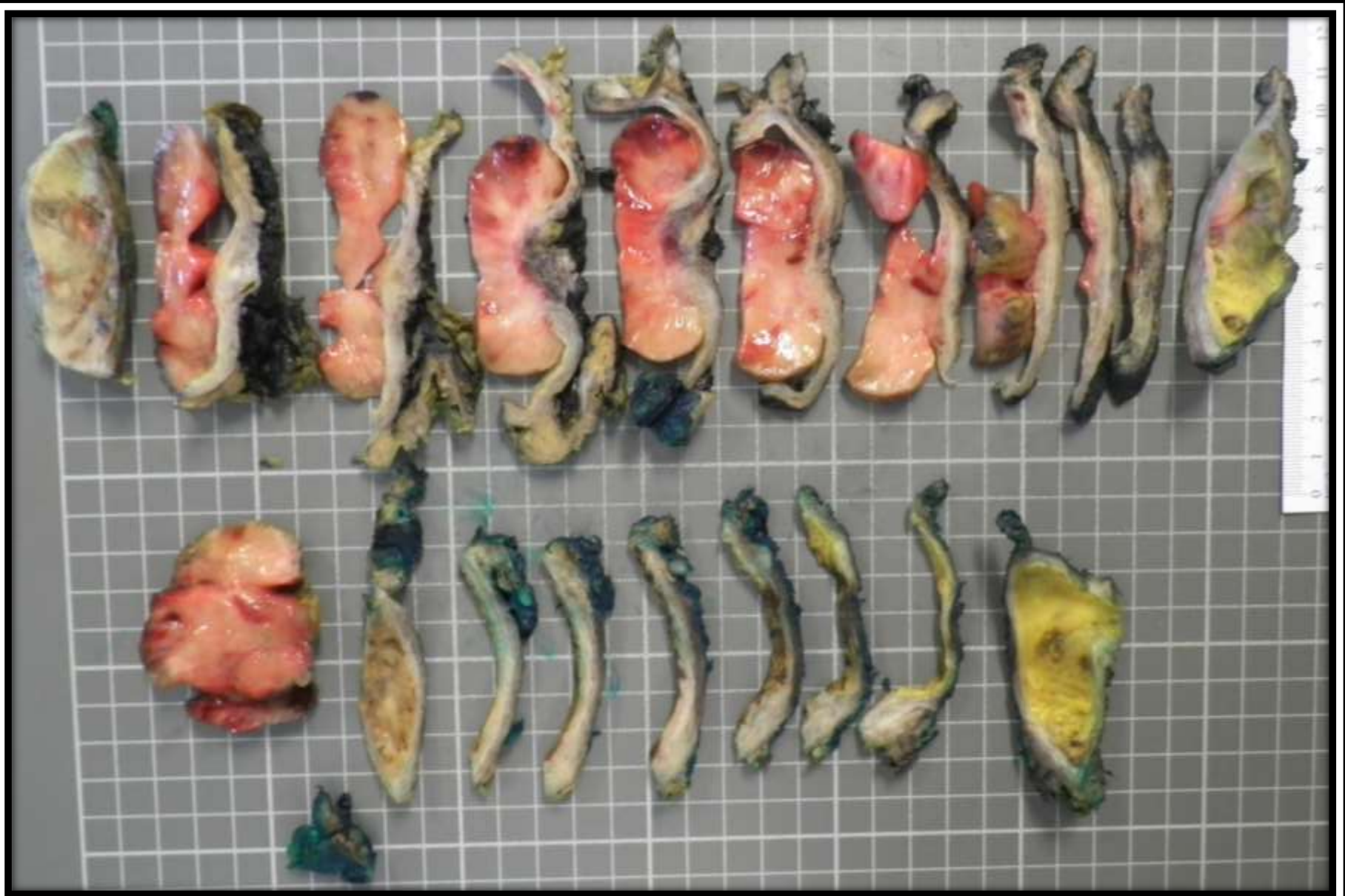ALK1 +/-

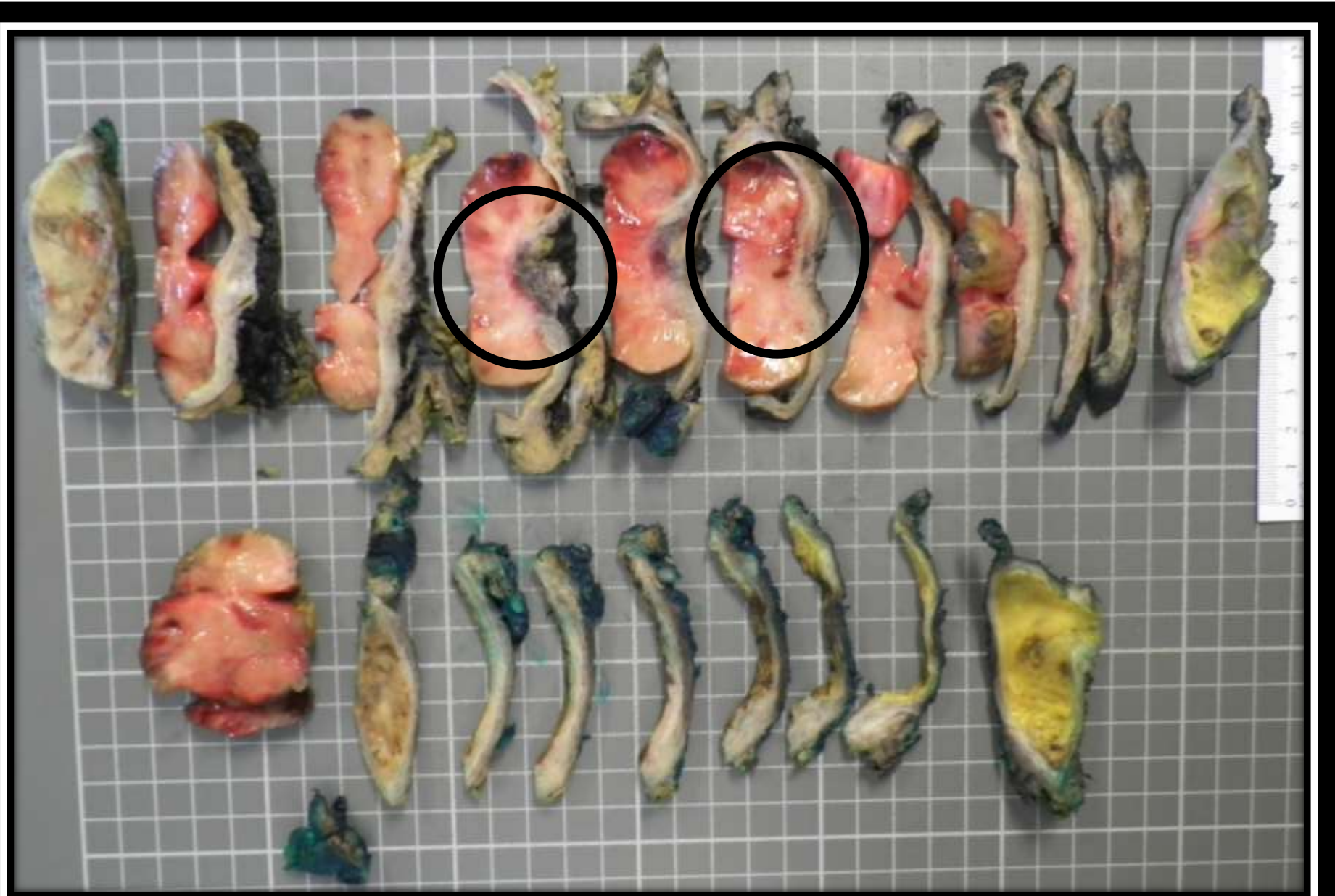VOTACIÓN

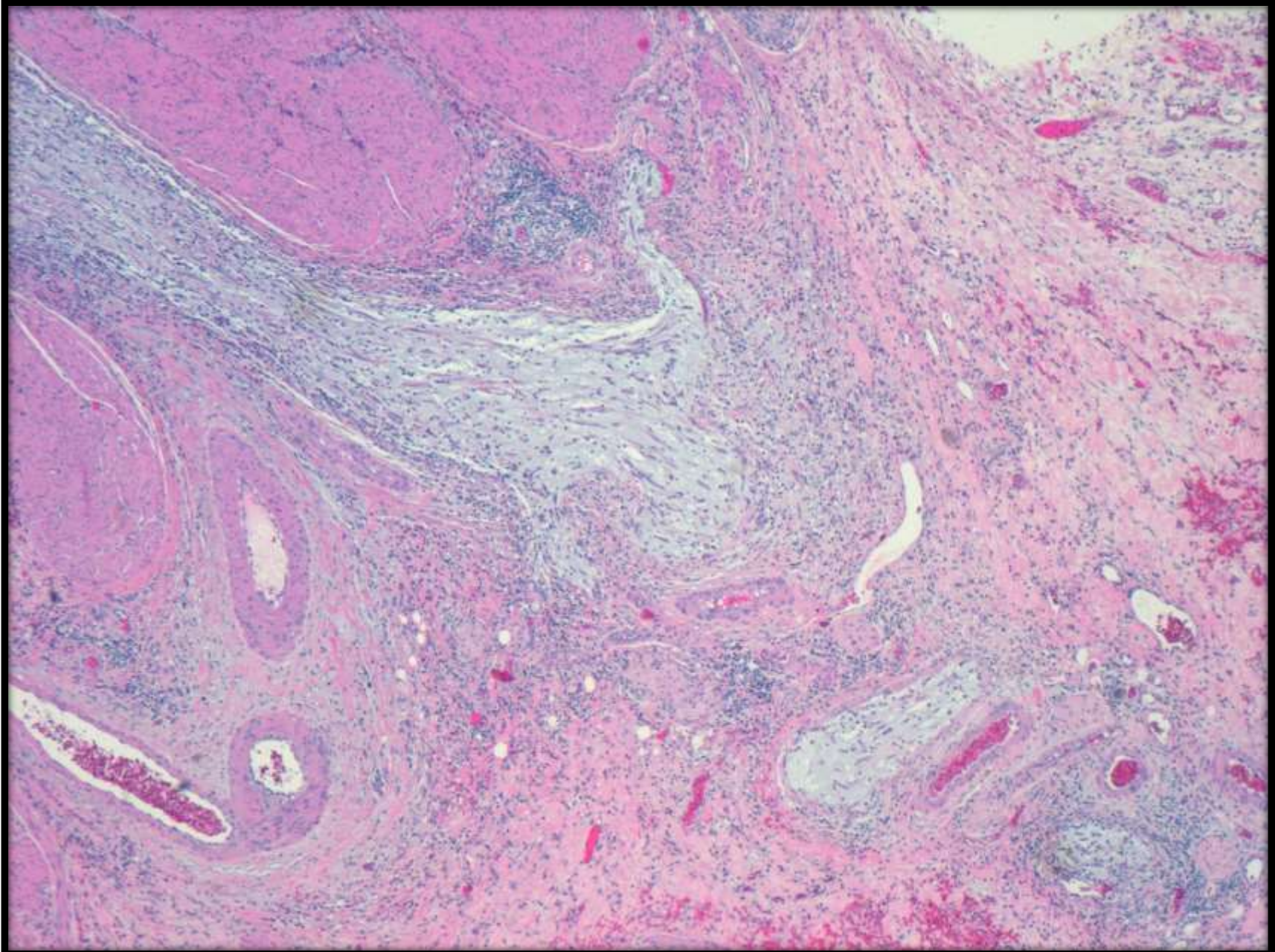


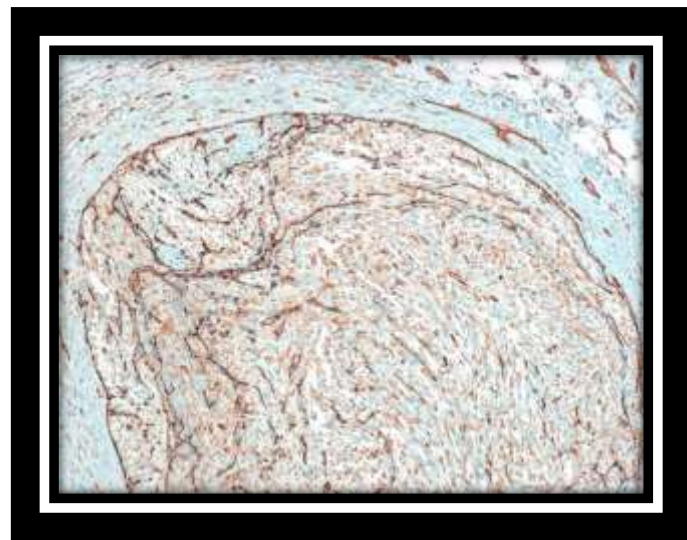
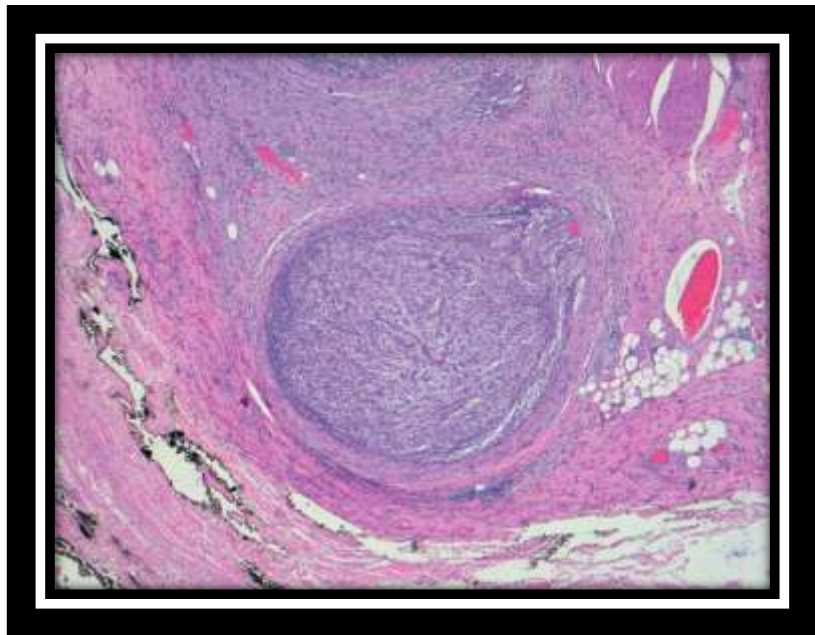
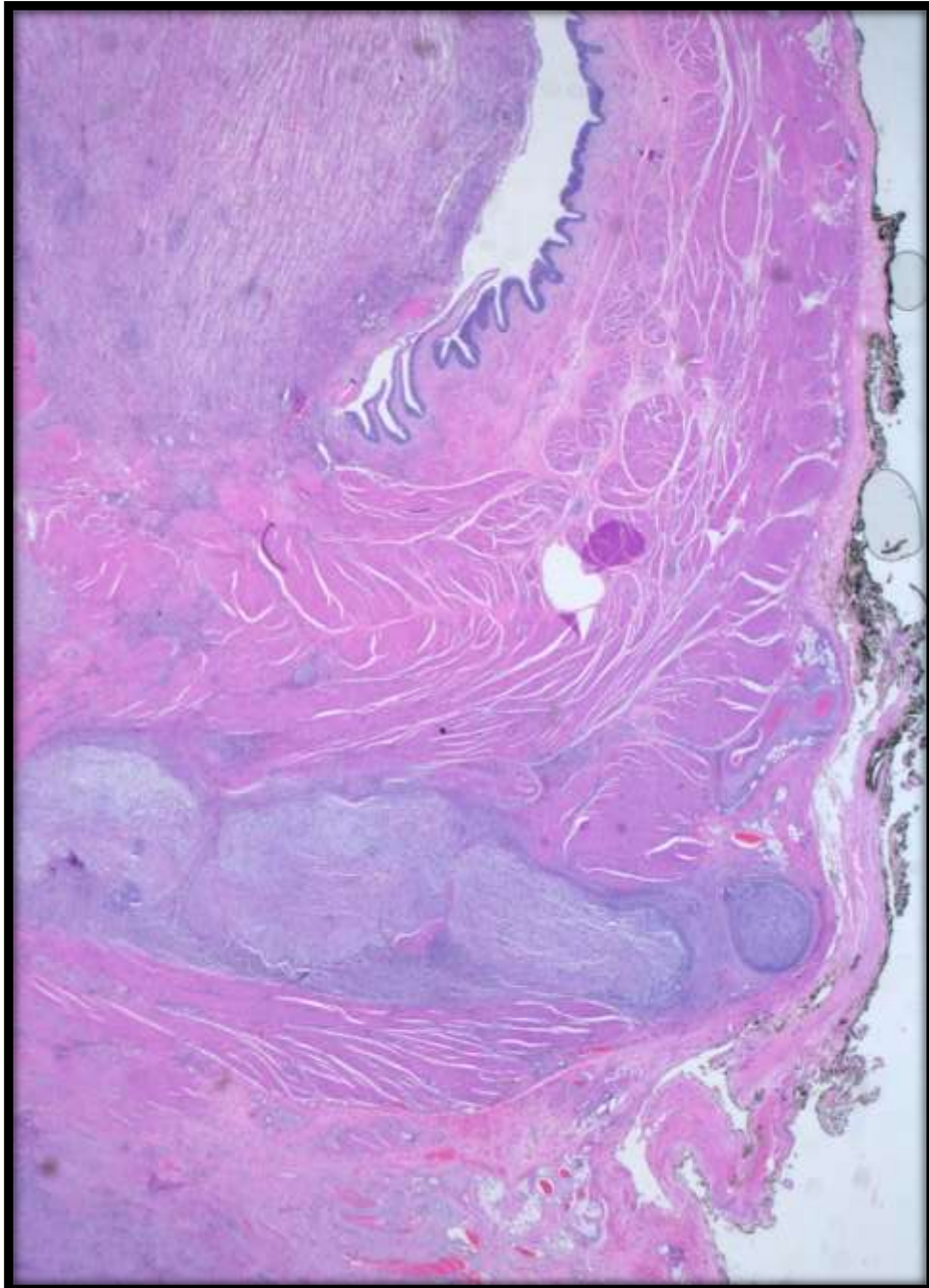
Tumor fusocelular y mixoide de alto grado con diferenciación mixta epitelial y muscular lisa que infiltra la capa muscular propia












LEIOMIOSARCOMA

Actina musculo liso +++
Actina muscular específica +


Morfología 
Calponina y Caldesmon –

RABDOMIOSARCOMA FUSOCELULAR

Desmina -
MyoD1 - 
Myogenina –
Varón joven


CARCINOMA SARCOMATOIDE

CKAE1-AE3 +++
Elementos heterólogos (Monofásico ??)
Variante mixoide??
Alto índice mitótico + mitosis atípicas
Necrosis profunda
Invasión vascular

Ausencia de Carcinoma Urotelial
Escaso pleomorfismo
Varón 66 años 
RT Ciclofosfamida
HWCK (5/6 - 34β-E12 – 7) –
LWCK (8/18 – 19) ++
p63 -

TMI

Edad
Clínica
Invade MP
p63 –
Poca atipia

Mitosis atípicas
ALK – (20%) 
Necrosis profunda
Poca inflamación
Invasión vascular

DISCUSIÓN

