

CASO 4

Hospital Universitari Arnau de Vilanova
(Lleida)

Dra. Elena Estarán Silván
Dra. Pilar Gallel Vicente

HISTORIA CLÍNICA

Varón de 71 años que consulta por cólico nefrítico izquierdo, encontrándose, como hallazgo ecográfico, masa renal izquierda (15 de Octubre de 2015).

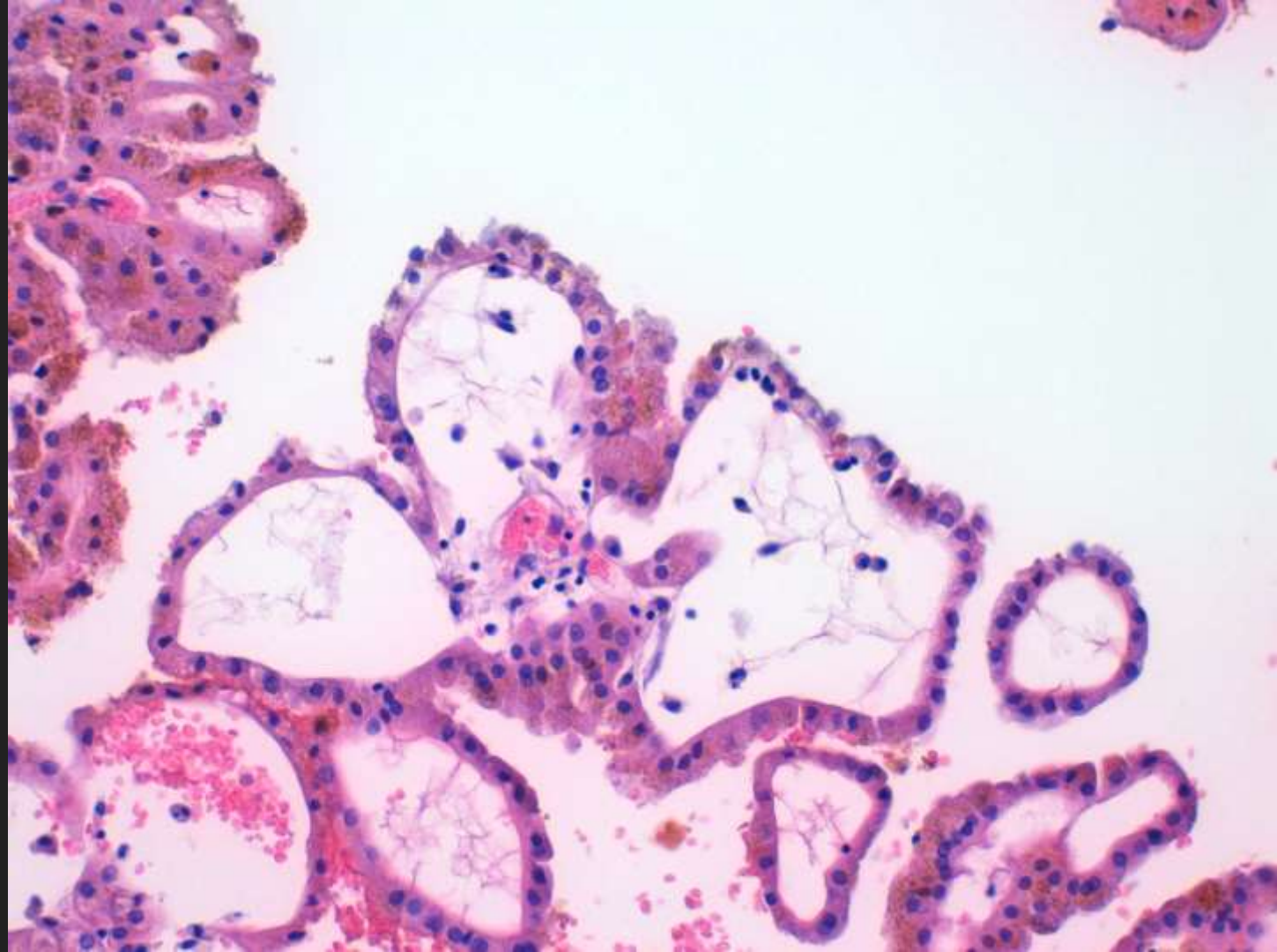El paciente decidió seguimiento activo.

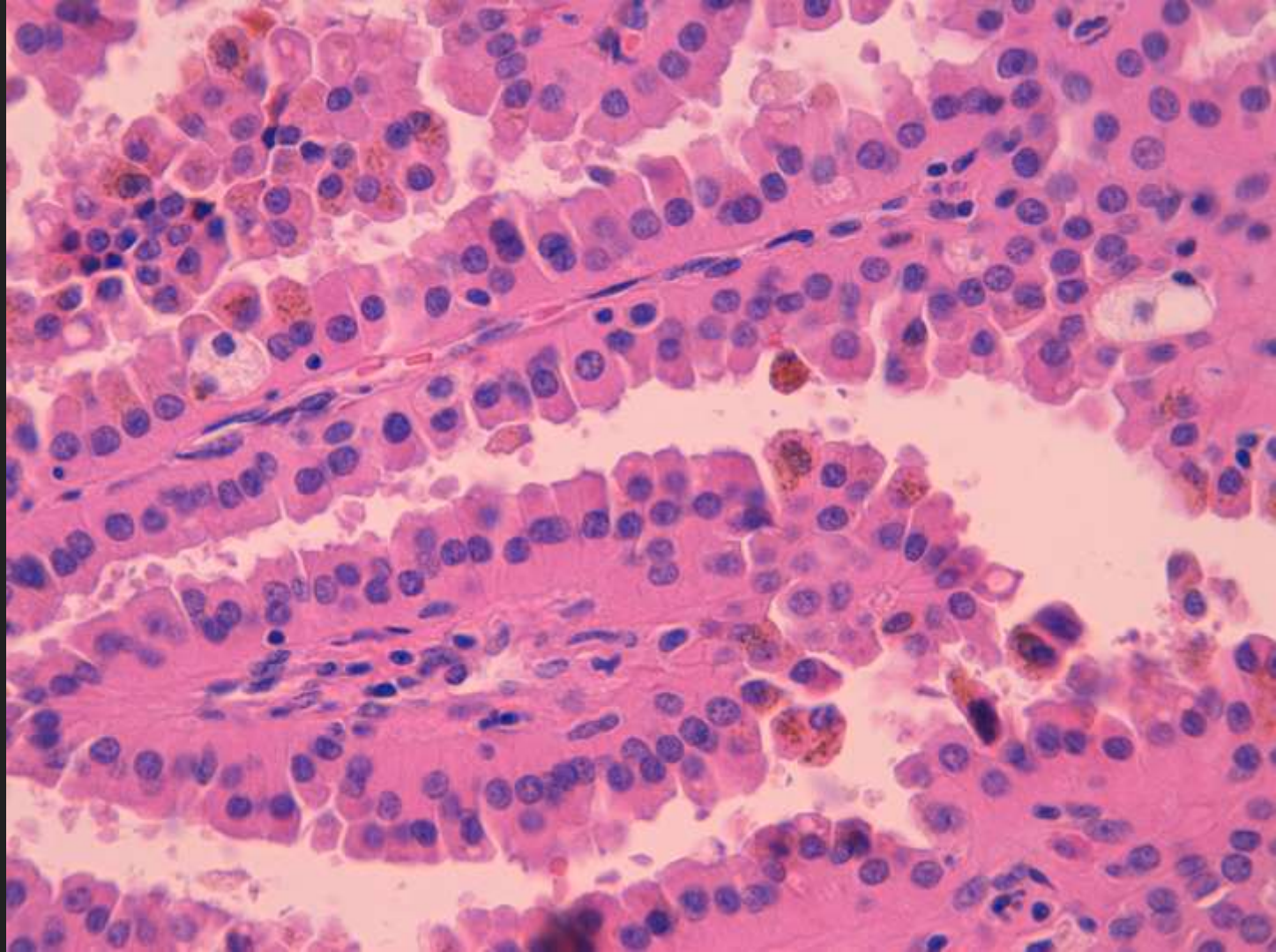
16 meses después, en el TAC: aumento del tamaño y sangrado intratumoral.

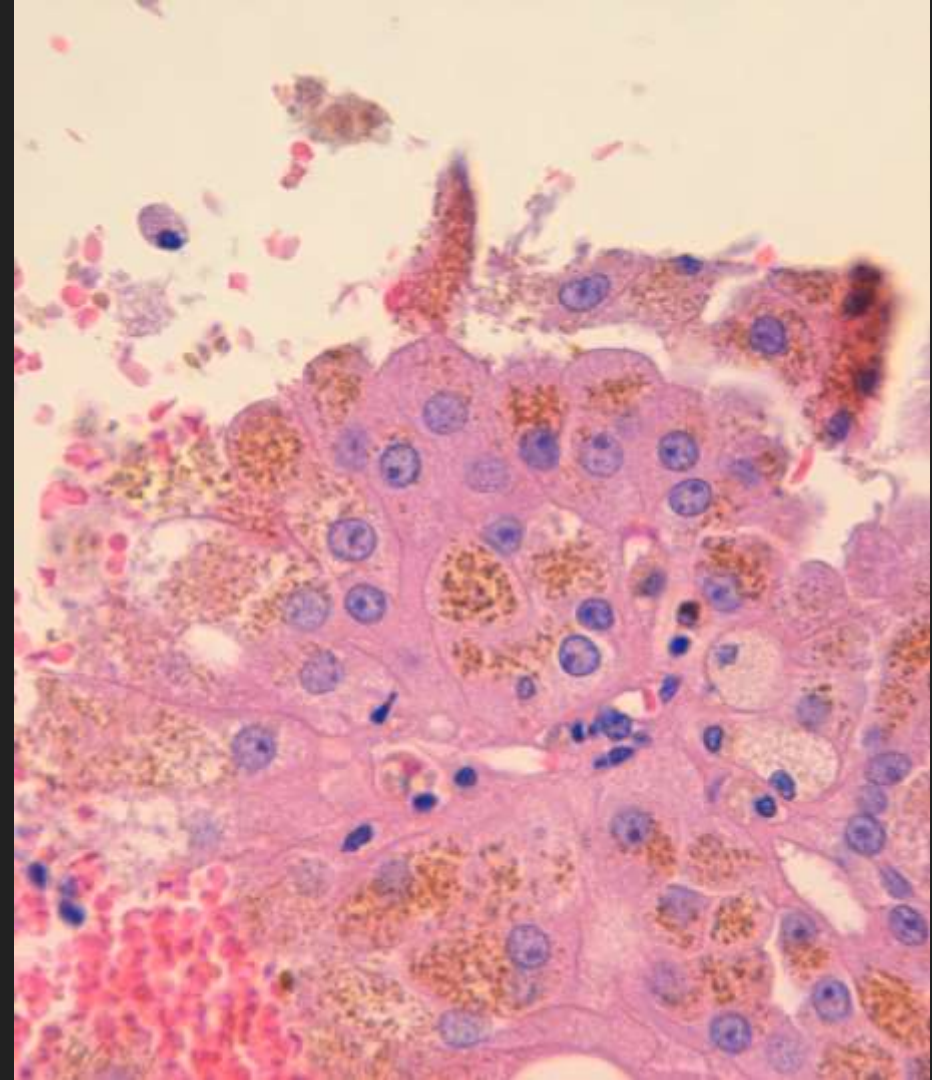
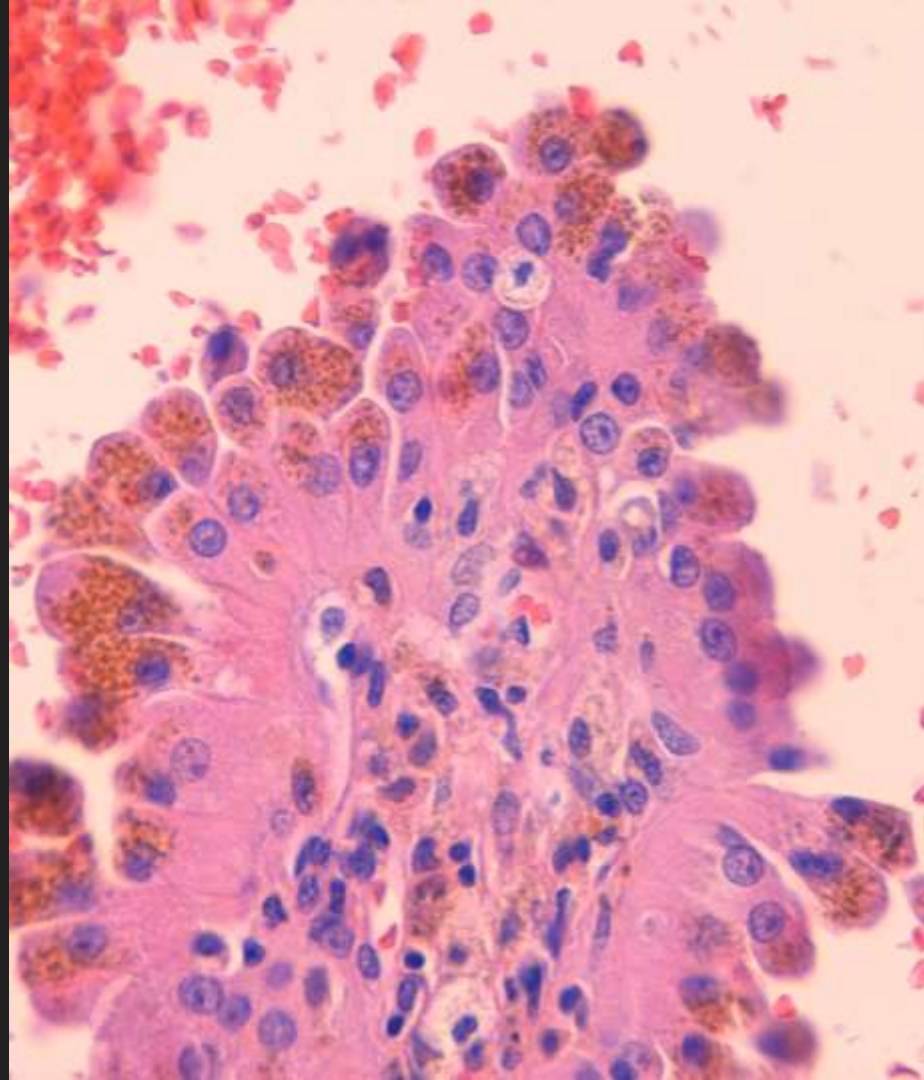
Nefrectomía total: Tumor cortical de 4 cm en polo inferior. Bien delimitado, pseudoencapsulado, de color amarillo con hemorragia y de consistencia fríasle.

PROPUESTA DIAGNÓSTICA

CCR PAPILAR TIPO 1 CON CAMBIO
ONCOCÍTICO







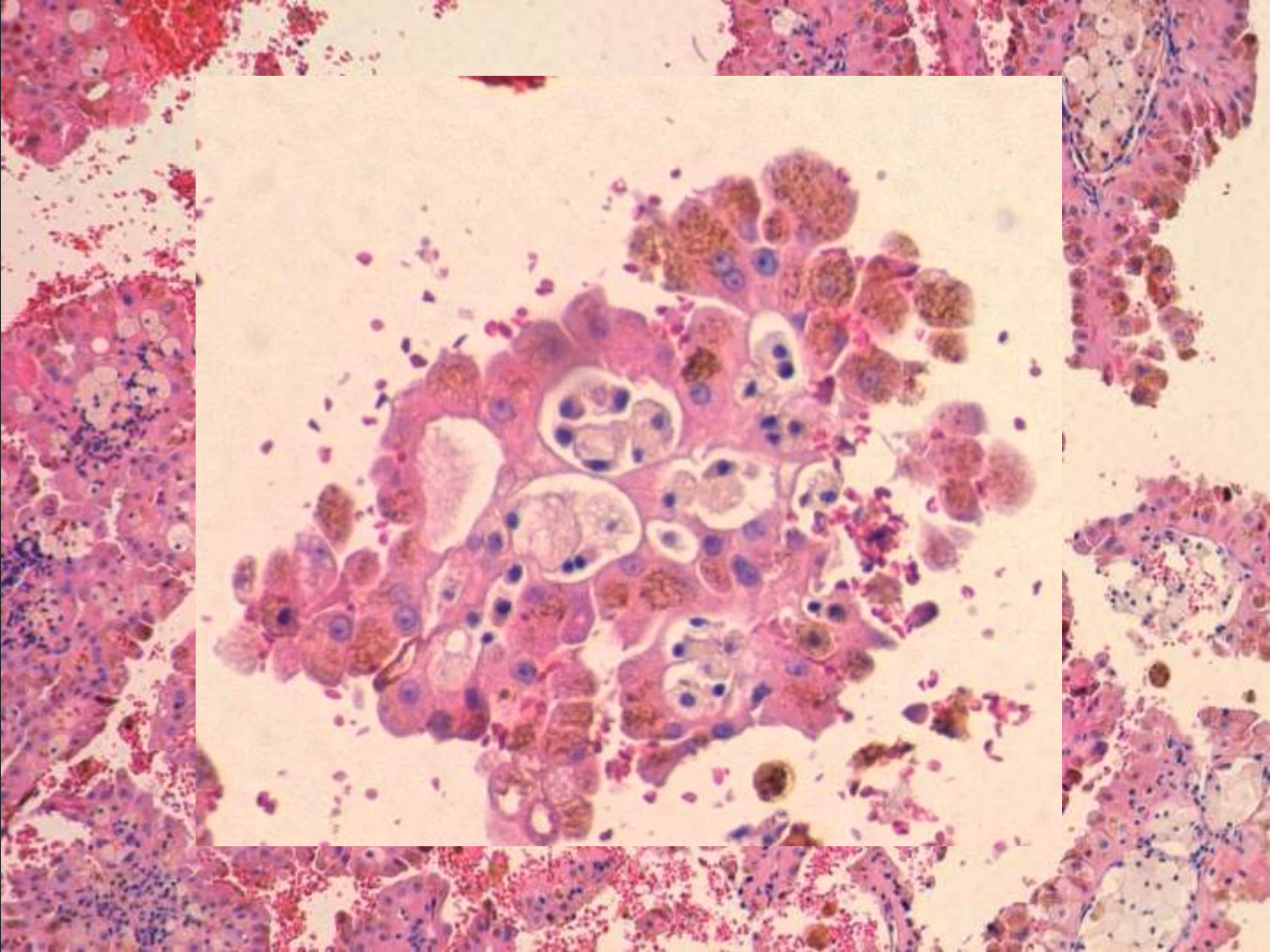
DISCUSIÓN

CCR PAPILAR TIPO 1 CON CAMBIO ONCOCÍTICO

VS

CCR PAPILAR TIPO 2

FURHMANN NUCLEOLAR 3 (?)



10x