

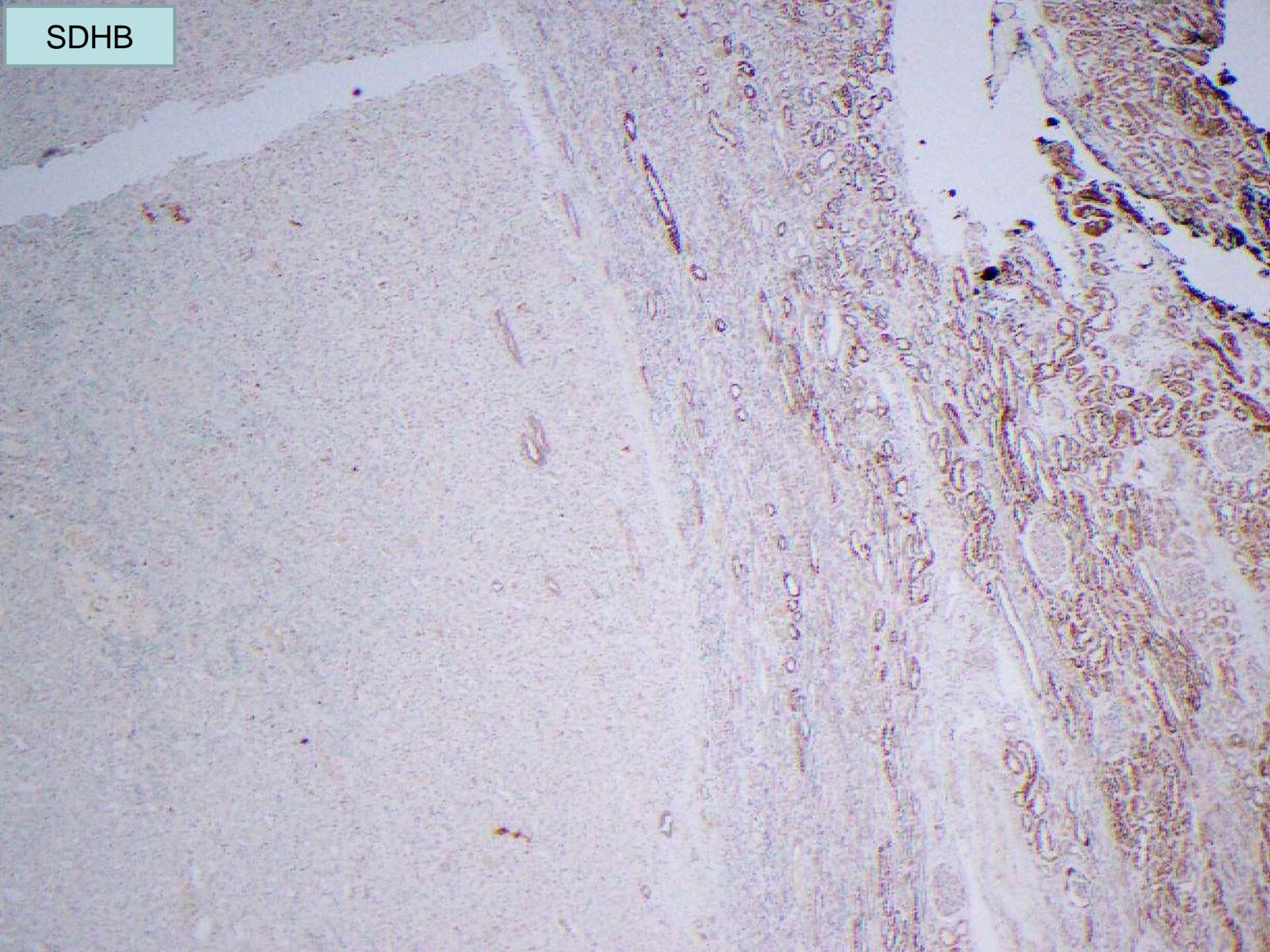
# Seminario/Consenso de casos de tumores de riñón

## Caso 6

¿Cuál es su diagnóstico?

- a.- Carcinoma de células claras (eosinófilo)
- b.- Oncocitoma
- c.- Carcinoma asociado a leiomiomatosis familiar
- d.- Carcinoma por déficit de SDH
- e.- AML epitelioides (PEComa)

SDHB



PAX 8

**100%**  
focal

EMA

**96%**

c-kit

-  
Mastocitos +

AMACR

**60%**  
focal

CK 7

**12%**

Other CK

-





# Seminario/Consenso de casos de tumores de riñón

Cao 6

**CARCINOMA POR DEFICIT DE SDHB**