

## CASO 2

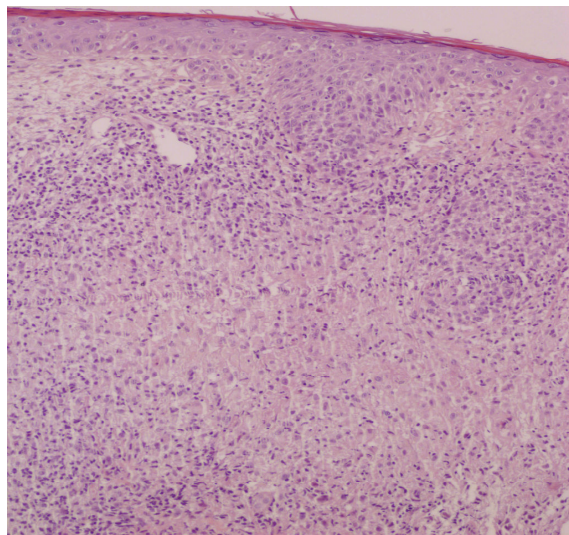
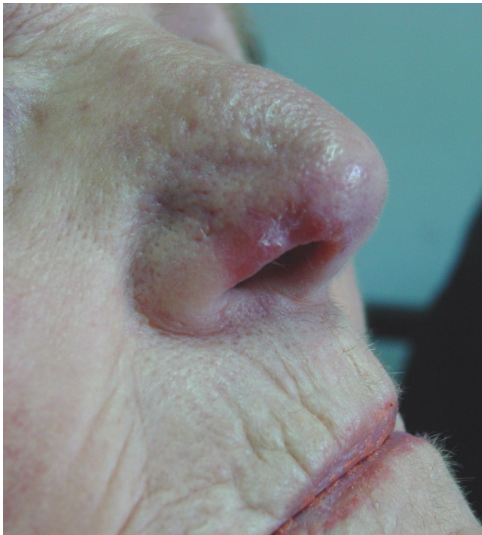**C. Aguilar<sup>1</sup>, T. Soler Sánchez<sup>1</sup>, A. Fueyo<sup>2</sup>, P. Coto<sup>2</sup>, N. Pérez Oliva<sup>2</sup>.**

**<sup>1</sup>Servicio de Anatomía patológica, <sup>2</sup>Servicio de Dermatología  
HOSPITAL UNIVERSITARIO CENTRAL DE ASTURIAS - OVIEDO**

### **Caso clínico:**

Mujer de 80 años, sin antecedentes de interés.

Lesión nasal de dos años de evolución, de crecimiento lento. Placa eritematosa de 1.3 x 1 cm, dura, infiltrada, erosionada con zonas de atrofia y descamación fina central. Sin clínica general



**Diagnóstico: LUPUS VULGAR**